ARTÍCULO

Salus

Rev.Salus.UC. 20(1):34-42.2016

Relación Clínico-ecográfica de la Orbitopatía asociada a tiroides

Clinical and sonographic relationship associated with thyroid orbitopathy

Yeiley Ferreira[1], Mardorys Díaz[2], Tamara Meneses[1], Jesús López[3], Johnny Corbino[2], Marisol García[2].

RESUMEN

Se busca cualificar y cuantificar los cambios clínicos no detectables en los estadíos iniciales de la enfermedad tiroidea, a través de la ecografía orbitaria y la ecografía Doppler-dúplex color; adicionalmente medir los valores hemodinámicos de la arteria y vena oftálmicas, con el fin de detectar modificaciones precoces observables en el nervio óptico. Estudio descriptivo, transversal, y correlacionalde 80 pacientes; 40 pacientes con diagnóstico de enfermedad tiroidea y 40 pacientes grupo control, a los que se les realizó ecografía orbitaria y Doppler color desde Julio a Diciembre. Del grupo con enfermedad tiroidea, 90% eran femeninos y 10% masculinos; 75% tenían entre 25-59 años, 45% hipertiroideos, 35% hipotiroideos y 10% eutiroideos; 35% presentaron hábitos tabáquicos positivos y 47,5% hábitos cafeínicos. El 87,3% tenían exoftalmometrías<23mm. Hubo reflectividad moderada en 136 músculos (43%) predominando en el complejo recto superior-elevador del párpado superior. El índice de pulsatibilidad, índice de resistencia y la velocidad pico sistólico de la arteria oftálmica se encontró elevados en los hipertiroideos. Los índices de la vena oftálmica como V1 y V2 estuvieron elevados en los tres grupos (hiper, hipo y eutiroideos). Concluyendo que el eco orbitario evalúa alteraciones cuantitativas y cualitativas tales como grosor muscular, alteraciones en la reflectividad interna de los mismos, edema asociados a las glándulas lagrimales, edema en la cabeza de los nervios ópticos, cambios en la grasa orbitaria, etc., los cuales son significativos en el diagnóstico y seguimiento de estos pacientes. El eco Doppler reveló alteraciones hemodinámicas importantes en parámetros índices de pulsatibilidad y velocidad pico sistólico en los pacientes hipertiroideos.

Palabras clave: Orbitopatía, hipertiroidismo, hipotiroidismo, eutiroidismo, ecografía orbitaria, ecografía Doppler.

[1] Servicio de Oftalmología. Hospital General del Este "Dr. Domingo Luciani". Universidad Central de Venezuela. Caracas. Venezuela.

[2] Unidad de Perinatología. Hospital Materno Infantil "Dr. José María Vargas" Universidad de Carabobo. Valencia. Carabobo. Venezuela.

[3] Espacio Miguel Peña. Casa Las Brisas. DESCO. Universidad de Carabobo. Valencia. Carabobo. Venezuela.

Autor de Correspondencia: Mardorys Díaz Salazar.

E-mail: mardorysdiaz@hotmail.com

Recibido: 19/11/15 **Aprobado:** 08/04/16

ABSTRACT

This paper seeks to qualify and quantify non detectable clinical changes in the initial stages of thyroid disease, through orbit ultrasound and Doppler color duplex ultrasonography; as well as to measure the hemodynamic values of the ophthalmic artery and vein for early detection of observable changes in the optic nerve. Descriptive, cross-sectional and correlational field study of 80 patients, 40 patients diagnosed with thyroid disease and 40 control group patients, who underwent orbital color Doppler ultrasound from July 2006 to December 2007. From the thyroid disease group, 90% were female and 10% male; 75% were between 25-59 years, 45% with hyperthyroidism, 35% with hypothyroidism and 10% euthyroid; 35% had positive smoking habits and 47.5% caffeine habits. 87.3% with <23mm of Exophtalmometry. Moderate reflectivity was present in 136 muscles (43%) with predominance in the upper-right lifting complex of the upper eyelid. Pulsatility index, resistance index and systolic peak velocity of the ophthalmic artery were elevated in hyperthyroidism subjects. Indices of the ophthalmic vein as V1 and V2 were elevated in all groups (hyper, hypo and euthyroid). It is concluded that the orbital eco evaluates quantitative and qualitative alterations such as edema and fibrosis, which are significant in the diagnosis and monitoring of these patients. The Doppler echo revealed significant hemodynamic changes in pulsatility index parameters and systolic peak velocity in hyperthyroidism patients.

Key words: Orbitopathy, hyperthyroidism, hypothyroidism, euthyroidism, orbit ultrasound, Doppler ultrasound.

INTRODUCCIÓN

La oftalmopatía tiroidea es una enfermedad autoinmune caracterizada por bocio difuso, hipertiroidismo, oftalmopatía infiltrativa y ocasionalmente dermopatía infiltrativa. A nivel orbitario puede haber desde retracción palpebral hasta pérdida de la visión por neuropatía óptica compresiva, siendo la causa más frecuente de proptosis uni o bilateral en los adultos. (1,2). Tiene gran variedad de signos y síntomas y se han propuesto una serie de teorías involucradas en su patogénesis, por lo que ha sido clasificada de distintas maneras. Si bien es cierto, que la afectación orbitaria es una de las más frecuentes, la oftalmopatía distiroidea puede estar asociada a distintos cuadros sistémicos como hipertiroidismo, hipotiroidismo primario, Enfermedad de Hashimoto, tiroiditis autoimnunes o inclusive eutiroidismo. El hipertiroidismo es el que más frecuentemente se asocia a orbitopatía distiroidea, sin embargo, la enfermedad involucra todos los órganos y sistemas del organismo en distintos grados (1,2).

En vista de los numerosos cambios clínicos que se presentan en los pacientes con orbitopatía tiroidea y la frecuencia de su presentación en las distintas enfermedades que presentan compromiso tiroideo; se considera que podríamos calificar y cuantificar muchos de esos cambios clínicos que no son detectables en los estadíos iniciales de la enfermedad a través de la ecografía orbitaria y la ecografía Doppler-dúplex color, con la finalidad de seguir, diagnosticar y relacionar la clínica con la ecografía, evaluando así la evolución y seguir el tratamiento que tiene la enfermedad.

Además, es importante medir los valores hemodinámicos de la arteria y vena oftálmicas, con el fin de detectar modificaciones precoces en ellos, pudiendo evidenciar los cambios encontrados en el nervio óptico, evitando de esta manera una disminución de la agudeza visual.

Para detectar los problemas descritos se sugiere la utilización de la ecografía orbitaria y del Doppler-dúplex-color en el seguimiento de la orbitopatía asociada a tiroides. Para lo cual se realizó una exploración clínica general y oftalmológica en todos aquellos pacientes con diagnóstico de enfermedad tiroidea de base que tengan o no afectación ocular y de esa manera, realizar estudios de imágenes que permitan evaluar, clasificar, y sugerir un régimen terapéutico adecuado al estadío clínico en que se encuentren. Se realiza un estudio en aquellos pacientes con sospecha clínica de enfermedad tiroidea y que se encuentran en estadío subclínico sin signos evidentes de enfermedad ocular, para prevenir el desarrollo de complicaciones inmediatas con consecuencias graves desde el punto de vista oftalmológico.

Es necesario tomar en cuenta que el seguimiento de estos pacientes debe llevarse a través de un equipo multidisciplinario que involucre internistas, inmunólogos, endocrinólogos, cardiólogos, gastroenterólogos y oftalmólogos con experiencia en oculoplastia o cirujanos plásticos; ya que la afectación multisistémica así lo amerita.

MATERIAL Y MÉTODOS

La investigación de tipo descriptivo, transversal (3). El procedimiento estadístico consistió en resumir los datos de las variables cualitativas en porcentajes y se contrastaron con Chi cuadrado con un nivel alfa de significancia de 0,05%. Los pacientes fueron clasificados según sexo, edad, sexo-diagnóstico, edad-diagnóstico y según hábitos y diagnóstico: hipertiroideos, hipotiroideos y eutiroideos.

Los músculos fueron medidos según el grosor y edema encontrado o no. El edema se clasificó en leve, moderado y severo y la grasa según su condición. Se resumieron los valores en porcentajes y se contrastaron con Chi cuadrado. La exoftalmometría se clasificó en cuatro grupos según el nivel de proptosis en mm. Los valores promedios se contrastaron con la prueba de curva normal.

Las variables hemodinámicas arteriales y venosas oftálmicas se resumieron en promedio, desviación estándar y rango, para cada ojo. Cada variable se comparó para ver si había diferencia entre los ojos con la prueba de curva normal y para los grupos hiper, hipo y eutirodeos y grupo control.

Para apreciar si había diferencia entre los cuatro grupos en relación a las variables hemodinámicas, se compararon los promedios utilizando el análisis de varianza de una vía (ANDEVA), con el alfa de 0,05,y las variables cuantitativas musculares también se compararon con este procedimiento estadístico. La población constituida por todos los pacientes con diagnóstico de enfermedad tiroidea y orbitopatía tiroidea asociada, del servicio de Oftalmología del Hospital “Dr. Domingo Luciani” en un período de un año y seis meses. La muestra no representativa, fue conformada por 40 pacientes con afección tiroidea como grupo de estudio, y 40 personas sanas como grupo control. Se tomarán en cuenta criterios de inclusión y exclusión.

Criterios de Inclusión. Pacientes hipertiroideos, con Hipotiroidismo Primario, Enfermedad de Hashimoto, Tiroiditis Autoinmune, eutiroideos, con diagnóstico de orbitopatía asociada a Tiroides; mayores de 18 años e hipotiroideos o eutiroideos post-quirúrgicos o post-radiación.

Criterios de Exclusión. Antecedentes de cirugía de órbita. Diagnósticos de anomalías orbitarias, Glaucoma, Diabetes Mellitus, enfermedad Autoinmune y miopía magna. Neuropatía Óptica Isquémica Anterior (NOIA), lesiones vasculares de órbita, trastornos del nervio óptico y traumatismos orbitarios recientes.

Técnicas y Procedimientos de la muestra. Se pidió consentimiento informado a todos los pacientes con criterios para el estudio. Además, se elaboró una plantilla de recolección de datos con aspectos demográficos; de la historia clínica, hallazgos del examen oftalmológico (agudeza visual lejana con y sin corrección, presión intraocular, Biomicroscopía); hallazgos del examen de los anexos (conjuntiva, córnea, cámara anterior, iris, cristalino); fondo de ojo, exoftalmometría, ecografía orbitaria y Doppler dúplex color. Se procedió a la clasificación de los pacientes en base a la propuesta por Werner (NOSPEC) en 1969.

Antes de proceder a la ecografía se realizó historia clínica con examen físico y oftalmológico. Para la ecografía orbitaria existen 2 tipos de examen: básico y especial. El básico es usado para detectar o descartar presencia de masas orbitarias, así como para evaluar las condiciones de los músculos extraoculares, nervio óptico y espacio periorbitario, mientras que el especial se realiza cuando hay impresión diagnóstica de lesión orbitaria (4).

Todos los pacientes fueron sometidos a una ecografía orbitaria modo A, modo B y Doppler dupplex color de la arteria y vena oftálmica, empleándose un ecógrafo modelo Aloka pro Sound 4000, bidimensional; sistema de Doppler pulsado y color con un programa directamente de la pantalla para su análisis, la imagen de alta resolución y el tiempo

real en escala de grises (4), así mismo se utilizó un ecógrafo modelo NIDEK, con sonda de 10 MHZ.

En cualquiera de las dos técnicas el paciente se colocó en decúbito dorsal con el examinador frente a su cabeza para facilitar la visualización de la pantalla ecográfica. En la técnica modo A, el paciente se mantuvo en posición primaria de la mirada y la sonda se colocó sobre el globo ocular en la región del ecuador opuesta al músculo que se iba a examinar (5,6).

La realización del examen orbitario con Modo B, permite un rastreamiento más rápido y la localización de posibles alteraciones, existe formas diferentes de explorar la órbita: transocular que evalúa los 2/3 posteriores de la órbita y paraocular que evalúa el tercio anterior de la misma (4,7).

La ecografía modo B se utilizó para demostrar el espesor y contorno muscular, el paciente por lo tanto, debe dirigir su mirada hacia el músculo a estudiar y se hacen cortes transversales y horizontales; el transversal se hizo posicionando la sonda con metilcelulosa sobre el globo ocular con el ecuador hacia el lado opuesto al músculo que será examinado, sobre todo para evaluar a los músculos rectos, los oblicuos son más difíciles para visualizar. Evaluándose para sus mediciones el tercio anterior en especial el vientre muscular para realizar las mediciones y visualizando también las inserciones para corroborar su indemnidad.

El eco Doppler dúplex color, es de gran apoyo para el eco modo B cuando se plantean dificultades diagnósticas, es un método incruento, rápido realizado las veces que sea necesario, podemos afirmar que en casi el 100% de los casos se logra visualizar todo el sector arterial y la vena oftálmica superior. Los parámetros estudiados fueron: velocidad pico sistólico (VPS) en cm/seg, velocidad final diástole (VFD) en cm/seg, índice de pulsatilidad de flujo o índice de Goslins que resulta de la ecuación: IP= VPS-VFD/MnB; índice de resistencia (IR) o índice de Pourselot dado por el cociente VPS-VFD/VPS.UM (cm/seg); índice sístole/diástole y flujo en m/seg.

En el caso del estudio de la arteria oftálmica, única colateral de la carótida interna, emerge a través del foramen óptico, se localiza profundamente en la órbita cerca de la pared superomedial, lateral al nervio óptico. La vena oftálmica visible en un 90 a 95% de los casos, presenta diversos patrones de flujo continuo, se ubica en la porción superior de la órbita al cruzar por encima del nervio óptico antes de llegar al seno cavernoso, las variables a estudiar son: Vmedia (cm/seg), cociente (ΔV) de velocidad inicial y Vfinal (V1-V2). (5 y 6).

RESULTADOS

El grupo patológico conformado por 40 pacientes (100%), 36 pertenecen al sexo femenino constituyendo 90% del total y 4 pacientes masculinos10% de la muestra. El grupo control estuvo representado por igual número y distribución según sexos. Con respecto al sexo, de los 40 pacientes del grupo con enfermedad tiroidea 90% (36 pacientes) correspondieron al sexo femenino y 10% (4 pacientes) al sexo masculino.

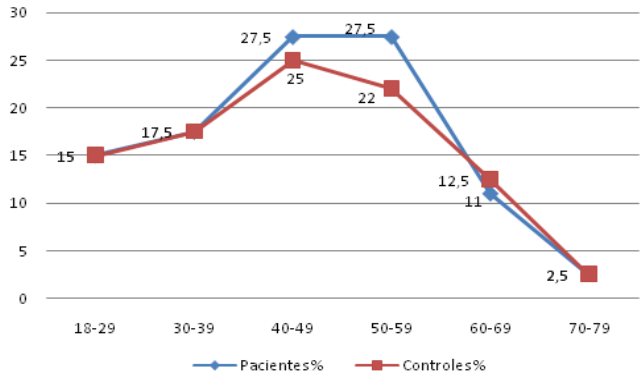

Figura 1. Distribución de edades: Pacientes -Control

El mayor porcentaje de las edades del grupo control, 32,5% (13 pacientes) se ubicaron entre 49-58 años, 22,5% (9 pacientes) entre 29-38 años y 39-48 años; 10 % (4 pacientes) entre 18-28 años y 59-68 años y 2,5% (1 paciente) por encima de 69 años. En cuanto a la relación edad y sexo del grupo patológico y control, el promedio de edades para el sexo masculino fue 36,3 años DE (desviación estándar) 11,2 años. Para el sexo femenino el promedio de edades fue 46,7 años DE 12,7 años. El grupo control resulto de forma similar. Datos estadísticamente significativos chi cuadrado (X2) 1,56; inferior al valor critico de 3,84; que implica igualdad en ambos grupos. En relación a la distribución por sexo y condición tiroidea actual 45% hipertiroideos; 45% hipotiroideos y 10% eutiroideos. La totalidad de hipertiroideos (45%) pertenecían al sexo femenino; 35% de hipotiroideos eran sexo femenino y 10% restante sexo masculino; la totalidad de los eutiroideos eran sexo femenino. Del grupo en general 35% del total tenían hábitos tabáquicos y 48% hábitos cafeínicos. Sin embargo, al comparar los hábitos entre las diferentes condiciones tiroideas, no hubo diferencias significativas (X2) al comparar hábitos y condiciones tiroideas por separado.

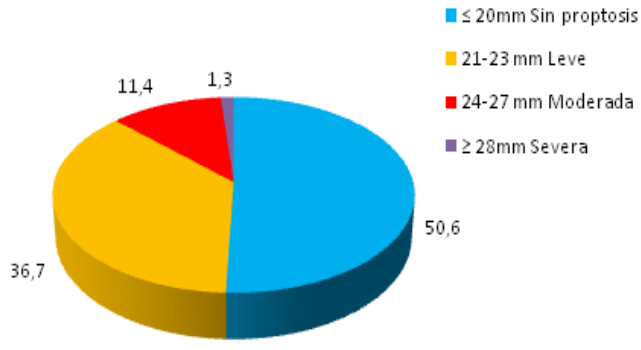

Figura 2: Clasificación de exoftalmometría según valores (mm).

Al estudiar los valores de exoftalmometría obtenidos50,6% (40 ojos) tenían valores<20mm, considerados como normales; es decir, no tenían proptosis; 36,7% (29 ojos) se ubicaron entre 21-23mm, que corresponde a una proptosis leve; 11,4% (9 ojos) entre 24-27mm, con proptosis moderada y 1,3% (1 ojo) poseía valores iguales o mayores de 28mm, que corresponde a niveles de proptosis severa.

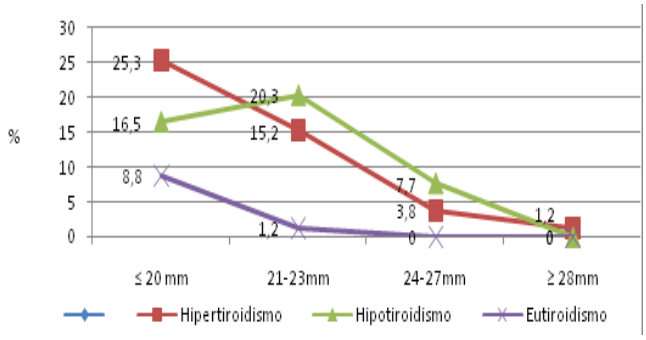

Figura 3. Distribución según diagnósticos y grados de exoftalmometría.

Al comparar el diagnóstico con el grado de exoftalmometría, se encontró que 79 ojos (100%) 45,5% corresponden a hipertiroideos y de ellos 25,3% (20 ojos) no presentaban proptosis; 15,2% (12 ojos) presentaron proptosis leve, 3,8% (3 ojos) proptosis moderada y 1,2% (1 ojo) proptosis severa. Con respecto a los hipotiroideos (44,5%), 20,3% (16 ojos) presentaron proptosis leve, 16,5% (13 ojos) no tenían proptosis; 7,7% (6 ojos) proptosis moderada y ninguno presentó proptosis severa. Del 10% (8 ojos) que corresponden a los eutiroideos, 8,8% (7 ojos) no presentó proptosis, 1,2% (1 ojo) presentó proptosis leve y ninguno presentó proptosis leve o moderada.

Al relacionar ambas variables, la mayoría (51%) no presentaba proptosis y tenían hipertiroidismo como diagnóstico, seguido de hipotiroideos. El promedio de tamaño de hipertiroideos se ubicó en 19,8mm DE de 3,6mm; hipotiroideos 19,8mm DE de 4,1mm, eutiroideos 18,6mm DE de 2,7mm. Sin diferencias significativas entre los tres grupos, análisis de ANDEVA (F= 0,34).

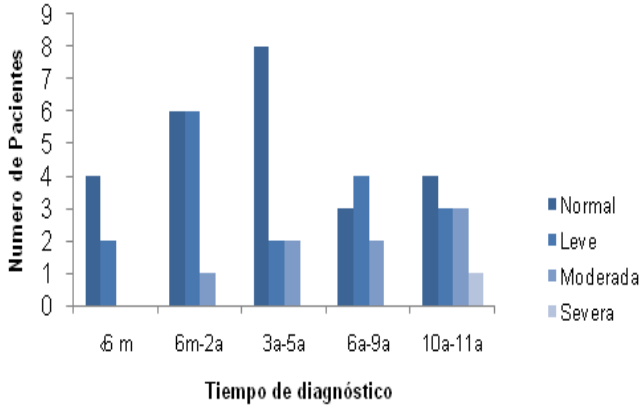

Figura 4. Exoftalmometría según tiempo y medición

Se puede observar que 6 pacientes con diagnóstico de OAT ≤ 6 meses, 4 (66.66%) presentaron exoftalmometrías normales y solo 2 (33.33%) exoftalmometrías alteradas.

Con respecto al tiempo de diagnóstico entre 6 meses a 2 años que representaron 13 pacientes, 6 (46.15%) tenían valores exoftalmométricos normales, mientras que 7 (53.84%) tenían exoftalmometrías alteradas. Por otro lado tenemos que 12 pacientes tenían entre 3 a 5 años de diagnóstico y de éstos 8 pacientes (66.66%) tenían exoftalmometrías normales y 4 pacientes (33.32%) exoftalmometrías alteradas. En el grupo de pacientes que tenían entre 6 a 9 años de diagnóstico de la enfermedad, 3 (33.33%) tenían exoftalmometrías normales y 6 pacientes (66.66%) valores alterados.

Por último observamos que 11 pacientes presentaron más de 10 años de diagnóstico, y de éstos, 36.36% tenían exoftalmometrías normales y 63.63% presentaron alteraciones en los valores exoftalmométricos.

Los pacientes hipertiroideos presentaron valores promedios de presión intraocular 15.3 mmHg, los hipotiroideos 15.4 mmHg y los eutiroideos13.5 mmHg, rangos considerados como normales, por lo tanto al comparar los tres grupos (Andeva con 0.05 de nivel de significancia), se observa un valor de 1.4 para el valor estadístico f, no presenta diferencias estadísticas significativas.

También encontramos que de 79 ojos estudiados (100%), en 35 ojos (44.30%) el edema muscular estuvo presente, mientras que en 44 ojos (55.69%) no hubo edema muscular.

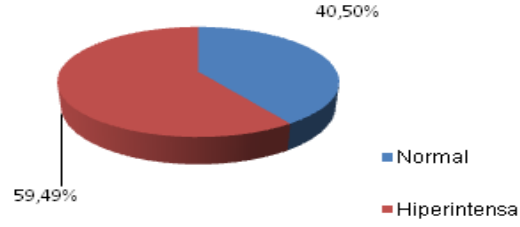

Figura 5. Grasa orbitaria según su condición

De un total de 79 ojos estudiados, en 32 ojos (40.50%) la grasa orbitaria fue ecográficamente normal, mientras que 47 ojos (59.49%) presentaban picos de alta reflectividad.

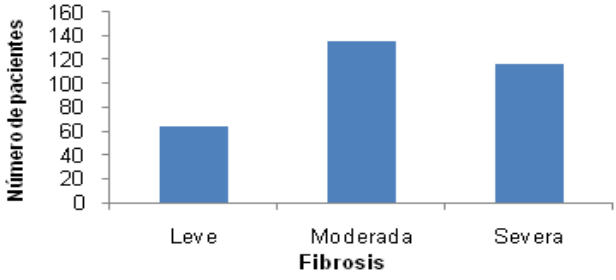

Figura 6. Fibrosis muscular según tipo de severidad.

Al estudiar las características de cada músculo de ambos ojos, observamos que de un total de 316 músculos estudiados (100%), 20.3% presentaron ecos de baja e intermedia reflectividad con características de heterogeneidad en su interior, lo cual corresponde clínicamente a estados de inactividad y por lo tanto a signos ecográficos sugestivos de fibrosis muscular y se clasifico de acuerdo a los niveles de hipereflectividad en fibrosis leve 21%, fibrosis moderada 43% y 36.7% fibrosis severa, predominando claramente los signos ecográficos sugestivos fibrosis moderada con un x21.96 no significativo.

Tabla 1. Valores Musculares según diagnóstico.

Músculos	Valores Normales	Hiper tiroidismo	Hipo tiroidismo	Eutiroidismo	*f*
RS + EPS	3.9-6.8 mm	2.29	2.51	2.04	0.5
RI	1.6-3.6 mm	1.72	1.92	2.09	1.8
RM	2.3-4.7 mm	2.06	2.34	1.75	0.01
RL	2.2-3.8 mm	1.83	1.76	1.65	0.46

RS+EPS: complejo recto superior con elevador del párpado superior, RI: recto inferior, RM: recto medio, RL: recto lateral

Al observar los valores musculares de acuerdo al diagnóstico, en los hipertiroideos el valor del complejo RS+EPS es 2.29 mm, hipotiroideos 2.52 y eutiroideos 2.04mm.Con respecto al recto inferior en los hipertiroideos midió 1.72mm, hipotiroideos 1.92 mm y eutiroideos2.09 mm. En los hipertiroideos el recto medio midió 2.06 mm, 2.34 mm hipotiroideos y 1.75 mm eutiroideos. El recto lateral, éste midió ecográficamente 1.83 mm en hipertiroideos, 1.76 hipotiroideos y 1.65eutiroideos.Sin embargo, al relacionar los 3 grupos de pacientes no se observan diferencias significativas, los valores de f son inferiores a los valores críticos.

El valor normal del índice de pulsatibilidad de la arteria oftálmica en pacientes sanos 1.22, 1.33 hipertiroideos, 1.00 hipotiroideos y 1.01eutiroideos

Con respecto al índice de resistencia cuyo valor normal 0.663, en hipertiroideos y hipotiroideos fue 0.609.La velocidad piso sistólica en los sujetos sanos 41.8, 46.9 hipertiroideos, 40.1 hipotiroideos y 40.7eutiroideos.El flujo diastólico en sujetos sanos 13.7, hipertiroideos 14.8, hipotiroideos 14.6 y 14.2 eutiroideos.Al comparar el promedio de estos flujos tenemos que el grupo control presentó 23, los hipertiroideos 28.5, hipotiroideos 23 y 23.4 eutiroideos.

El flujo de la arteria oftálmica en el grupo control 698, 648.8, hipertiroideos, 664.8 hipotiroideos y 635 eutiroideos. El valor de S/D en los sujetos sanos 3.31, mientras que hipertiroideos 3.37, hipotiroideos 2.77 y 2.51 eutiroideos. El volumen diastólico en el grupo control 13.74, 14.3 hipertiroideos, 14.7 hipotiroideos y 16.4 eutiroideos. Al analizar los 4 grupos de estudio a través del valor estadístico f se encontró que ninguna variable superó el valor crítico, por lo tanto, no se encontraron diferencias estadísticamente significativas entre los valores hemodinámicos de la arteria oftálmica.

Tabla 2. Valores hemodinámicos venosos V1/V2. Pacientes y control.

V1/V2	Valor	Control	%
	X ± DE	*X ± DE*	
Hipertiroideos	1,1 ± 2,8	0,1 ± 0,03	↑ 1009
Hipotiroideos	0,55 ± 0,6	0,1 ± 0,03	↑ 450
Eutiroideos	2,2 ± 3,5	0,1 ± 0,03	↑ 2100

En relación a los valores hemodinámicos de la vena oftálmica en pacientes y controles, se obtuvo que V1: hipertiroideos 1,8 DE 2,3; hipotiroideos 1,2 DE 0,55; en eutiroideos 0,78 DE 0,24.

En V2 se observó que los hipertiroideos presentaron valores de 7,0 (DE 3,6); hipotiroideos 7,8 DE 2,1; eutiroideos 6,3 DE 3,2 y en grupo control 7,9 DE 1,9.

Con respecto a los valores de ∆B, se presentó de la siguiente manera: hipertiroideos 6,8 DE 1,6; hipotiroideos 6,9 DE 2,1; eutiroideos 7,3 DE 1,1y grupo control 7,3 DE 1,8.

Con relación a V1/V2 se obtuvo valores de 1,1 (DE 2,8); hipotiroideos 0,55 (0,6); eutiroideos 2,2 DE 3,5 y grupo control 0,1. DE 0,03Ninguno de los grupos supera la F crítica de 2,75, no se encontraron diferencias significativas.

DISCUSIÓN

En la distribución por sexo obtenida en nuestra serie, 90% pertenecían al sexo femenino y 10% al sexo masculino, coincidiendo con el último reporte del estudio multicéntrico del Grupo de Estudio Europeo de Enfermedad de Graves (EUGOGO), donde 77% de los pacientes pertenecen al sexo femenino y 33% al masculino (8), coincidiendo con otros autores, como Rose, (9). Con respecto a la distribución por edades, varía de acuerdo a la serie estudiada; para Cáceres y col. su rango de edades fue 23-63 años con un pico a los 44 años (10), mientras que Kendler y Barthley (11,12) 43-45 años y el EUGOGO reporta edades desde 36-62 años con un pico de 49 años (8) estos últimos se muestran parecidos a los nuestros que se ubicaron el 70% entre 29-79 años.

De igual manera, la relación entre edad y sexo, Barthley reporta un pico bimodal que varía según el sexo; de tal manera que en el sexo femenino existe un primer pico entre 40-44 años y luego de 60-64 años y en el sexo masculino, existe uno desde los 45-49 años y luego desde los 60-69 años(12). Así mismo en la serie de Pérez-Moreiras la edad de inicio fue 25-60 años en el sexo femenino y 30-65 años en el masculino; rangos similares en otras publicaciones (2). En nuestro estudio, la relación edad-sexo concuerda con los reportes mencionados anteriormente, en el sexo femenino las edades se encontraron entre los 30-54 años con un pico a los 46,7 años; en el sexo masculino estuvo entre los 25,1-47,5 años con un pico a los 36,3 años.

Por otra parte, en varios estudios la condición tiroidea más frecuente involucrada en la presencia de orbitopatía tiroidea es el hipertiroidismo, como lo demuestra el EUGOGO

en su serie, 93% de hipertiroideos, 11% hipotiroideos y 3% sin disfunción tiroidea (13). Berthley reporta 90% hipertiroidismo, 6% eutiroideos, 3% tiroiditis de Hashimoto y 1% hipotiroidismo (12) y Khoo y col. también reportan que la mayoría de los pacientes fueron hipertiroideos y solo 0,7% en su serie correspondieron a hipotiroideos (14). La presente investigación reportó 45% tanto en hipertiroideos como hipotiroideos y solo 10% eutiroideos. Sin embargo, es importante mencionar que muchos de los hipotiroideos fueron inicialmente hipertiroideos, pero debido a que fueron sometidos a tratamiento con yodo radiactivo en una o varias sesiones, al momento de incluirlos en el estudio, se encontraban en hipotiroidismo secundario.

En relación al sexo la mayoría de los hipertiroideos pertenecían al sexo femenino, lo cual es de esperarse tomando en cuenta que dichas patologías son más frecuentes en este sexo y siendo esta última la condición tiroidea más frecuente, pueden fácilmente solaparse, los porcentajes de hipertiroideos e hipotiroideos son mayores en el sexo femenino con 45 y 30% respectivamente (15,16).

Con respecto a los hábitos tabáquicos y cafeínicos y su asociación con las patologías tiroideas, se ha demostrado ampliamente que el hábito de fumar constituye un factor de riesgo importante para el desarrollo y progresión de la enfermedad tiroidea, tal como lo sostienen Haag y Mann (17,18). De hecho Garrido en su serie demostró que existe un riesgo de dos veces mayor en un fumador de desarrollar enfermedad tiroidea que en un no fumador de hecho, se ha evidenciado en estudios recientes que los fumadores tienen una presentación más severa de la enfermedad al incrementar los niveles hormonales y favorecer el edema de los tejidos blandos orbitarios, además de mostrar una peor respuesta al tratamiento. Algunos estudios reportan que la mayoría de los pacientes con oftalmopatía asociada a tiroides se encuentran en hipertiroidismo como lo demostró el estudio multicéntrico EUGOGO. Khoo y col. también encontraron que la condición de hipertiroidismo era la que se presentaba con más frecuencia, y en su serie solo 0,7% fueron eutiroideos (8,9,14,19-22).

En lo concerniente a las exoftalmometrías, la frecuencia de valores medidas en mm, va disminuyendo a medida que esta aumenta, es decir, la mayoría de los pacientes (50,6 %) se encontraron dentro del rango normal, con valores menores a 20 mm, 36,7% presentó valores de proptosis leve; 87,9% se encontraban por debajo de 24mm de proptosis. El valor inferior 12mm y el valor máximo 28mm. Estos hallazgos coinciden con el grupo EUGOGO, cuya investigación reporto 63% con formas leves de proptosis (8); valores de 20mm en las exoftalmometrías (23), y Garrido encontró 90% por debajo de 23mm (19).

Es propicio recordar que los valores de exoftalmometrías están influenciados por factores raciales por lo que en el presente estudio se tomaron como base los valores universalmente aceptados del NOSPEC. En 24 pacientes (47 ojos) hubo coincidencias en el tamaño de ambos ojos; y el 16 pacientes (32 ojos) los valores no fueron coincidentes en cuanto al tamaño de la exoftalmometría. En ese sentido, la enfermedad tiroidea usualmente tiene una presentación bilateral, pero su afectación es asimétrica (11). Por otra parte es importante acotar que el grado de exoftalmometrías no está directamente relacionado con neuropatía óptica, es decir, pueden encontrase pacientes con bajos grados proptosis y padecer de neuropatía óptica o viceversa (24).

Al realizar la evaluación exoftalmométrica de los pacientes y asociarla al tiempo de diagnóstico se observó que la mayoría de los pacientes presentaron valores alterados, ubicados en diferentes grados de proptosis según la clasificación de Werner, ubicándose la mayor parte de estos pacientes entre 6 meses y 5 años de diagnóstico, lo cual nos permite corroborar que la exoftalmometría convencional de Hertel constituye un método con 100% de especificidad para la detección de proptosis (25).

Como quiera que la orbitopatía asociada a tiroides es una manifestación de la enfermedad de Graves que constituye hasta el momento un gran enigma, de allí que actualmente se puede tratar la enfermedad hipertiroidea con la certeza de que se controlarán sus manifestaciones sistémicas y de estimulación adrenérgica, pudiendo bloquear la conversión periférica de T4 a T3, aislar proteínas e inmunoglobulinas que estén relacionadas con su aparición, pero no se puede predecir el curso y pronóstico de una oftalmopatía incipiente (19). La orbitopatía asociada a enfermedad de Graves, constituye la primera causa de exoftalmos unilateral o bilateral en adultos, en el 90% de los casos ocurre en asociación con otras manifestaciones sistémicas en la enfermedad con grados de severidad variable, en los casos restantes casi 50% se asocian a hipotiroidismo y los otros son bioquímicamente eutiroideos, los cuales posteriormente desarrollarán anticuerpos contra los receptores de TSH, tiroglobulina y peroxidasa tiroidea.

Hoy por hoy, existen muchos términos que se han utilizado para describir el compromiso ocular que se asocia a la enfermedad tiroidea, entre los que se encuentra el término OAT, el cual trata de un desorden autoinmune órgano específico que compromete el contenido orbitario en su totalidad (26, 27)

Al comparar la presión intraocular entre los 3 grupos de estudio, no encontramos diferencias significativas teniendo un promedio de PIO de 15 mmHg, esto es importante ya que a medida que el grado se eleva, la PIO se relaciona con la afectación muscular, considerándose una elevación mayor de 4 mmHg en la PIO como positiva para restricción significativa asociada a enfermedad tiroidea. Solo en casos severos la PIO sufre elevación tanto en posición primaria como en secundarias y terciarias, siendo muchas veces tratada como un glaucoma simple de ángulo abierto, pero ésta no se eleva por alteración del drenaje del humor acuoso, sino que la elevación de la PIO que se produce por aumento de presión en la órbita y la congestión del retorno venoso en la misma, por lo que el tratamiento será diferente, teniendo

en cuenta que la disminución de la PIO se producirá una vez que se realice la descompresión orbitaria y la cirugía de estrabismo restrictivo (28).

La afectación de los músculos extraoculares se caracteriza por un engrosamiento del vientre muscular que respeta la inserción tendinosa escleral, lo cual diferencia la miopatía de origen tiroideo de la miositis idiopática en donde la porción tendinosa está afectada (28).

Por lo anteriormente descrito se afirma que la ultrasonografía ocular es una exploración accesible que permite una rápida exploración de la órbita para descartar la presencia de otro tipo de afectación orbitaria y que además muestra los cambios producidos en la grasa y músculos extraoculares, así como también nos permite apreciar el incremento del volumen de grasa, afectación de la glándula lagrimal y del nervio óptico, que podrían resultar afectados en la enfermedad tiroidea (27).

En este trabajo se observó que el edema muscular estuvo ausente en 44 de 79 pacientes, predominando los signos ecográficos sugestivos de fibrosis muscular moderada en 116 músculos, lo cual expresa que los pacientes no se encuentran en fases iniciales de la enfermedad, ya que en estadios tempranos los tejidos orbitarios especialmente el músculo y el tejido adiposo presentan marcado edema, conllevando a un aumento de volumen en los músculos extraoculares, grasa y tejido conectivo por aumento en la deposición de glicosaminoglicanos y de la celularidad, que atraen líquido al espacio retroorbitario para producir edema periorbitario y muscular (28).

Así mismo, al estudiar la grasa orbitaria se encontró que mayormente presentó características ecográficas de hiperintensidad, lo cual también era de esperarse, ya que de acuerdo a Pérez Moreiras además del engrosamiento muscular, también se puede apreciar incremento del volumen de grasa, que se traduce en una imagen ecográfica orbitaria mayor de lo normal (25,28).

Los músculos más afectados clínicamente son el recto inferior (60%), sobre todo en pacientes de mayor edad y el recto medio en 50%, el recto superior (25%) y el recto lateral son músculos poco afectados y con menor frecuencia los oblicuos (28).

Sin embargo, en esta investigación se encontró con particular interés que el recto inferior en los 3 grupos de estudio presentaba valores normales, mientras que el resto de los músculos sobre todo el complejo del recto superior y del elevador del párpado superior presentaba valores por debajo de lo normal, lo cual coincide con Cabanis y cols y Nugent y cols., quienes demostraron en estudios de imágenes que radiológicas que el músculo más afectado era el recto superior (28).

De lo anteriormente expresado nos puede indicar que el grado de afectación del recto inferior no se encuentra en etapas crónicas, sino que presenta una infiltración inflamatoria desencadenada por el proceso autoinmune que conlleva primeramente a edema perimuscular en las primeras etapas, sin embargo, como el resto de los músculos también resultaron alterados nos permite afirmar que el proceso tiende a hacerse crónico, conllevando a un cuadro de fibrosis con proliferación de tejido conjuntivo y reemplazo del tejido muscular por tejido graso, produciendo zonas de atrofia progresivas (28).

Es importante señalar que la ecografía Doppler a color se ha venido usando para la caracterización morfológica y funcional de las diferentes condiciones del hipertiroidismo, de igual manera, es importante decir que hoy día la realización de ecografía Doppler a nivel orbitario, permite estudiar directamente las arterias oftálmica, central de la retina y arterias ciliares. Por lo tanto, se puede decir, que la ecografía Doppler a color orbitario es una técnica de imagen no invasiva que se usa para estudiar las alteraciones hemodinámicas presentes frecuentemente en pacientes con orbitopatía tiroidea en flujo y velocidades del pico sistólico y diastólico (29,30).

En este estudio que casi todos los valores hemodinámicos a diferencia del flujo total en la arteria oftálmica estuvieron elevados a predominio en hipertiroideos, seguido de hipotiroideos y finalmente eutiroideos, si se compara con el grupo control, lo cual puede explicarse por la alteración que ocurre en la velocidad del flujo sanguíneo orbitario que está claramente alterada en pacientes con enfermedad tiroidea, lo cual se relaciona con el proceso inflamatorio de origen autoinmune que ocurre en todos los tejidos orbitarios (31).

Al comparar los valores entre los diferentes grupos de estudio y con el grupo control, se encontró que las diferencias encontradas fueron debidas al azar ya que el valor de f nunca superó al valor crítico para 3/75 grados de libertad.

Con respecto a los valores hemodinámicos venosos, existen múltiples alteraciones en los pacientes que presentan enfermedad de Graves; es decir, en los hipertiroideos, por ejemplo, existen valores elevados de la presión arterial sistémica, aumento de la presión intraocular, inflamación y edema de los tejidos periorbitarios que finalmente comportan modificaciones hemodinámicas. En tal sentido, se pudo evidenciar que los valores de V1 (velocidad inicial) se encontraron elevados en el grupo de estudio (tanto hiper como hipotiroideos y eutiroideos) respecto al grupo control. Cabe destacar que de ellos el grupo de los eutiroideos (5,7cm/s) fue el más afectado, seguido de hipertiroideos (4,1cm/s). De igual forma, se observó que en la V2 (velocidad final) todos los pacientes presentaron un incremento de los valores respecto al grupo control (9,3cm/s); siendo los hipertiroideos (10,6cm/s) los más afectados seguidos de los hipotiroideos (9,9cm/s).Estos hallazgos coinciden con Numan, Yanik y col. quienes en su estudio encontraron valores de V1 y V2 elevados respecto al grupo control cuando estudiaron pacientes con enfermedad de Graves con y sin orbitopatía asociada (32,

33). No obstante, a diferencia de nuestros resultados, ellos evidenciaron una disminución tanto de V1 como de V2 por compresión muscular y aumento del edema periorbitario en pacientes con Graves asociada a orbitopatía.

Pero, en nuestro estudio los incrementos tanto de V1 como de V2 se presentaron en pacientes que no tenían proptosis o ésta era muy leve asociada a edema periocular leve; pero cuyos niveles de fibrosis muscular eran importantes; lo cual puede explicar que debido a las características de distensibilidad y compliance de las paredes venosas, los cambios en los músculos, edema y fibrosis sobrelleven a un aumento de la resistencia vascular periférica que modifican finalmente los valores hemodinámicos. De hecho, se ha visto en estudios previos que alteraciones en la órbita pueden incrementar la necesidad de irrigación y flujo sanguíneo acarreando per se modificaciones en los patrones hemodinámicos vasculares orbitarios (31, 33).

Cuando se analiza ∆B (diferencia V1/V2) se pudo observar que se mantuvo similar en eutiroideos y el grupo control, hallándose dentro de lo normal en hipertiroideos e hipotiroideos. Al evaluar esta relación V1/V2 se puede notar que obviamente se encuentran todos los valores alterados en el grupo de estudio respecto al control, siendo primeramente afectados los eutiroideos, seguidos hipertiroideos y finalmente hipotiroideos.

CONCLUSIONES

Existe una relación directa entre enfermedad tiroidea y tabaquismo, no solo como un factor agravante en el curso de la enfermedad, sino que también constituye un impedimento para una adecuada respuesta terapéutica.

La exoftalmometría de Hertel representa el método idóneo para la evaluación de la proptosis en todos los pacientes con orbitopatía tiroidea. Una elevación de la presión intraocular > 4mmHg entre ambos ojos se considera como positiva de alto riesgo para el desarrollo de neuropatía glaucomatosa secundaria.

La fluxometría Doppler-duplex color constituye una herramienta indispensable para evaluar los parámetros hemodinámicos de la arteria oftálmica y de la vena oftálmica.

REFERENCIAS

1. Larsen PR, Davies TF, Hay ID. The Thyroid gland. 9 ed. Philadelphia: Editorial Wiliams textbook of Endocrinology WB Saunders Co, 1998
2. Pérez Moreiras JV, Prada Sánchez MC. Oftalmopatía Distiroidea. 1 ed. Barcelona: Editorial Edika Med, 1997.
3. Hernández S, Fernández C, Baptista P. Metodología de la Investigación. 3 ed. Distrito Federal de México: Editorial Mc Graw Hill, 2003.
4. Abreu G. Ultrasonografía Ocular. 3 ed. Sao Paulo: EditorialCultura Médica, 2002
5. Trobe JD. Optic nerve involvement associated with thyroid disfunction. Arch Ophthalmol 2000; 67: 289-297
6. Shammas HJ, Minckler DS, Ogden C. Ultrasound in early thyroid orbitopathy. Arch Ophthalmol 1980; 98: 277-279
7. Cabanis E, Burgeois H, Iba Zizen MT. Orbitopathies dysthyroidiennes. L imagineen ophtalmologie. Societe Francaise d Oftalmologie 1996; 35: 558-572
8. Prummel M, Bakker A., Wiersinga W, y col. Multi-center study on the characteristics and treatment strategies of patients with Graves' orbitophathy: the first European Group on Graves' Orbitopathy experience. European Journal of Endocrinology. 2003; 148: 491-495
9. Rose J, Nguyen C, Boxrud C. Diagnosis and Management of Thyroid Orbitopathy. Otolaryngol Clin N Am. 2005; 38: 1043-1074
10. Cáceres T, Márquez M, Caballero J, Caballero L. Oftalmopatía tiroidea. Variantes terapéuticas. Rev Cubana Oftalmol 2003; 1: 17
11. Kendler DL, Lippa J, Rootman J. The initial clinical characteristics of graves orbithopathy vary with age and sex. Arch Ophthalmol. 1993; 111: 197-201
12. Bartley G et al. The chronology of Graves ophthalmopaty in an incidence cohort. Am J Ophthalmol 1996; 121: 426-432
13. Forrester JV, Sutherland JR, MacDougall FR. Dysthyroid Ophthalmopathy: Orbital evaluation with B scan ultrasonography. J Clin EndocrinolMetab 1997; 45: 221-224
14. Khoo D, Eng P, Ho S, et al. Graves' ophthalmopathy in the absence of elevated free thyroxine and triiodothyronine levels: prevalence, natural history, and thyrotropin receptor antibody levels. Thyroid 2000, 10:1093–1100
15. Ohtsuka K, Nakamura Y. Open angle glaucoma associated with Graves' disease. Am J Ophthalmol 2000; 129: 613-617
16. Werner SC. Clasification of the eye changes of Graves' disease. J Clin Endocrinol 1969; 29: 782
17. Haag E, Asplund K. Is endocrine ophthalmopathy related smoking?. Br J Med. 1987; 295: 634-635
18. Mann K. Risk of smoking in thyroid associated orbitopathy. Exp Clin Endocrinol Diabetes 1995; 107: 164-167
19. Garrido E. Características Clínico-Epidemiológicas de la Oftalmopatía de Graves: Significado Etiopatogénico. Anales de la Facultad de Medicina UNMSM, 2000; 61: 1. 21-30
20. Wiersinga W, Bartanela L. Epidemiology and Prevention of Graves' Ophtalmopathy. Thyroid 2002;12: 855-860
21. Cawood T, Moriarty P, O'Shea D. Recent developments in thyroid eye disease. BJM 2004 329: 385-390
22. Eckstein A,Quadbeck B, Muller G, y col. Impact of smoking on the response to treatment of thyroid associated ophtalmopathy. Br J Ophtalmol 2003;87: 773-776
23. Day R. Ocular manifestations of thyroid disease: current concepts. Trans Am Ophthalmol Soc1959; 57: 572-601
24. Frueh B, Musch D, Garber F. Exopthalmometer readings in patients of Graves' eye disease. Ophtalmic Surg 1986; 17: 37-40.

25. Weetman A. Thyroid associated eye disease: Pathophisiology. Lancet 1991; 338 (8758): 25-28

26. Burch H, Wartosfsky L. Graves Ophthalmopathy: Current concepts regarding pathogenesis and management. Endocr Rev 1993; 146: 747-793

27. Bartley GB, Gorman CA. Diagnostic Criteria for Graves Ophthalmopathy. Am J Ophtalmol 1995; 119: 792-795

28. Pérez Moreiras JV y colaboradores. Orbitopatía Tiroidea: Fisiopatología, diagnóstico y tratamiento. Archivos de la Sociedad Española de Oftalmología 2003; 8: 1-23

29. Boi F, Loy M. The usefulness of conventional and echo colour Doppler sonography in the differential diagnosis of toxic multinodular goiters. European Journal of Endocrinology 2000; 143: 339-346

30. ToshiakiTaoka MD, Hiroyuki MD y colaboradores. Evaluation of extraocular muscles using dynamic contrast enhanced MRI in patiens with chronic thyroid orbitophaty. J comput assist tomogr 2005; 29: 115-120

31. BaharYanik MD, Isik MD. Graves Ophthalmopathy: Comparison of the Doppler sonography parameters with the clinical activity score. Journal of clinical ultrasound 2005; 38: 375-380

32. Numan M, Ozgen A, Can I, Cakar P, Gulanp I. Colour Doppler imaging of the orbital vasculature in Graves` disease with computed tomographic correlation. BMJ Ophthalmol; 2000; 84:1027-1030

33. Somer D, BaharS, Ozdemir H, Atilla S, Fatma M, Duman S. Colour Doppler Imaging of Superior Ophthalmic Vein in Thiroid-Associate Eye Disease. Jpn J Ophtalmol 2002; 46: 341-345.