Hydrops Fetalis: reporte de 8 casos

Marisol García de Yegüez, Argenis Cortéz M., Francisco A Yegüez Marín, Deyanira Pereira Sánchez, María Martínez Orta, Cledil Castro Valderrama

Unidad de Perinatología, Maternidad "Dr. José Luís Facchin De Bonni, Departamento de Obstetricia y Ginecología. Ciudad Hospitalaria "Dr. Enrique Tejera", Universidad de Carabobo. Valencia. Estado Carabobo.

Correspondencia: Marisol García de Yegüez
Teléfono: 02418316056
E-mail: marisol@intercable.net.ve

Recibido: junio 2004
Aprobado: octubre 2004

RESUMEN

Hydrops Fetalis: Reporte de 8 casos

El objetivo del presente trabajo es presentar 8 casos con diagnóstico de hydrops fetalis (HF) que han surgido como consecuencia de diversas de patologías y mostrar las posibles alternativas de utilidad para su manejo y estudio. Se estudiaron 1200 pacientes embarazadas que acudieron a la Unidad de Perinatología de la Universidad de Carabobo entre 07 de Enero de 1996 y 23 de Agosto de 2001, diagnosticándose 8 casos de HF: Uno inmunológico en multípara de 26 años, embarazo de 28 semanas, zona de alto riesgo de Queenan, III de Liley, transfusión intravascular, óbito fetal a las 30 semanas; tres con higroma quístico en pacientes de 36, 26 y 29 años en quienes la amniocentesis genética reportó: dos monosomía XO y una trisomía 21, diagnosticadas a las 20, 16 y 18 semanas de gestación respectivamente; un caso asociado a taquiarritmia fetal en I gesta de 18 años, embarazo de 35 semanas, parto normal a las 37 semanas y diagnóstico postnatal de taquicardia paroxística supraventricular; otro con diagnostico de displasia esquelética del tipo enanismo tanatofórico acompañado de macroglosia en IV gesta, III para, embarazo de 32 semanas complicado con polihidramnios, y dos idiopáticos en embarazos de 20 y 27 semanas, el primero con resolución espontánea a las 29 semanas y el ultimo resultando en óbito fetal. Nuestra incidencia de HF fue de 1/150 embarazos, siendo la mayoría de ellos (88%) de origen no inmunológico, lo cual alerta sobre la multiplicidad de causas y la variada interacción de factores que han de ser considerados para tratar de definir su mecanismo fisiopatológico y el abordaje clínico adecuado.

Palabras clave: Hydrops fetalis, higroma, taquiarritmia fetal, cromosomopatías, displasia esquelética.

SUMMARY

Fetal hydrops: an eight-case report.

The purpose of this study was to report eight cases with a diagnosis of fetal hydrops (FH) from a variety of pathologies, and to show possible useful choices for its management and study. 1,200 pregnant patients attending the University of Carabobo's Perinatology Unit between January 7, 1996 and August 23, 2001 were studied, from which eight cases of FH were diagnosed: one case of immunologic origin in a 26 year-old multipara, 28-week pregnancy, Queenan high-risk area, Liley III, intravascular transfusion, fetal obitus at week 30; three cases with cystic hygroma in patients aged 36, 26 and 29, whose genetic amniocentesis reported: two XO monosomy and one 21 trisomy, diagnosed at the 20th , 16th and 18th weeks of gestation, respectively; one case associated with fetal tachyarrhythmia in an 18 year old, 35-week pregnancy, normal delivery at week 37, and with a postnatal diagnosis of supraventricular paroxysmal tachychardia; another case with a diagnosis of skeletal dysplasia of the thanathophoric dwarfism type accompanied by marcroglosia in 4th pregnancy, III-para, 32-week pregnancy complicated with polyhydramnios; and two idiopathic cases in 20 and 27-week pregnancies, the former of spontaneous resolution at week 29, and the latter resulting in fetal obitus. Our incidence of FH was 1/150 pregnancies, most of them (88%) being of non-immunologic origin, which highlights the multiplicity of causes and the varied interaction of factors to be considered in order to determine its pathophysiologic mechanism and adequate clinical approach.

Key words: Fetal Hydrops, hygroma, fetal tachyarrhythmia, chromosomal abnormalities, skeletal dysplasia.

INTRODUCCIÓN

La evaluación ultrasonográfica rutinaria del embarazo permite conocer diversos aspectos de la vida embrio-fetal, especialmente aquellas patologías que son capaces de afectarla como el edema, comúnmente llamado Hydrops Fetalis (HF), el cual puede ser detectado precozmente desde el primer trimestre del embarazo, permitiendo establecer las posibles causas e instaurar las medidas terapéuticas tendientes a mejorar el pronóstico de la enfermedad. El HF es una condición patológica que aparece durante la vida fetal, descrita hace más de cien años (1), en la cual existe una acumulación extracelular de líquidos en tejidos y cavidades serosas, algunos autores incluyen en la

definición de HF al polihidramnios y al edema placentario (2,3). Puede ser de tipo inmunológica representada por la isoinmunización con anticuerpos antihematíes o no inmunológica. Su incidencia oscila entre 1/1500-1/4000 embarazos (4-8).

El primer caso fue notificado en 1609 cuando una partera informó a la prensa francesa sobre el nacimiento de gemelos, uno de ellos nació groseramente edematizado y el otro presentó ictericia severa. Al principio se conocía como único factor etiológico un proceso hemolítico secundario al paso de anticuerpos maternos al feto, se pensó en una hemoglobina antifetal y que hoy día se sabe son IgG anti-Rh desarrollados por mujeres Rho (-) sensibilizadas en embarazos anteriores (9). Su incidencia no es desconocida desde la existencia de métodos para identificar estos antígenos de los eritrocitos, que cuando reaccionan con las IgG maternas causan morbilidad y mortalidad fetal (10). Antes de la década de los 60, la isoinmunización por Rho era la responsable de mas del 80% de los casos de HF, posteriormente se inicia la profilaxis efectiva con inmunoglobulina anti D, lo que ha conducido a que en la actualidad solo representan el 20% (11-13). Hoy por hoy el 75 al 90% de los casos reportados en la literatura son de origen no inmunológico, prevaleciendo entre ellos las causas cardiovasculares (26-40%), las cromosomopatías (10-30%) y las idiopáticas (25-30%) (7,8,10). Los signos precoces de alarma son una pequeña cantidad de ascitis o derrame pericárdico y los signos masivos son compatibles con una descompensación fetal muy importante. Existen evidencias ecográficas de piel engrosada (más de 5 mm), importante derrame pleural y pericárdico, ascitis y hepatoesplenomegalia (14,15).

La hidropesía fetal puede considerarse como una manifestación tardía de enfermedades no inmunológicas como: las enfermedades hematológicas que producen anemia severa (talasemia congénita); las enfermedades infecciosas: TORCH intrauterinas (toxoplasmosis, rubéola, citomegalovirus, herpes), sífilis, parvovirus; las cromosomopatías: trisomías 21,13, 18, en la monosomía XO por obstrucción linfática asociada al síndrome, los mosaicismos; las enfermedades cardiovasculares: malformaciones congénitas como el corazón izquierdo hipoplásico, tumores, arritmias; las enfermedades pulmonares como la enfermedad adenomatoidea quística congénita; la hipoproteinemia resultante de una enfermedad hepática o renal congénita, síndrome nefrótico, el síndrome de transfusión gemelo-gemelo en el embarazo múltiple complicado o la malformación arteriovenosa de Galeno; las enfermedades abdominales como el neuroblastoma por obstrucción del retorno venoso; los incrementos del flujo como el que produce el coriangioma placentario y las enfermedades maternas como la diabetes y toxemia, todas ellas conducen a la formación de edema mediante el incremento de la

presión a nivel de la microcirculación, disminución de la presión oncótica, disminución del drenaje linfático y disfunción endotelial (7,8,16-18).

El pronóstico del HF no inmune es pobre. La mortalidad registrada de 50 a 98 % es un resultado tardío de diferentes enfermedades fetales, aunque los hallazgos ecográficos son similares a los del HF inmune, puede ser reconocido durante el estudio rutinario prenatal de las semanas 18 a 22 de la gestación, lo cual ha hecho que su incidencia sea de al menos 1/ 1500 (19-21).

En el presente trabajo la ultrasonografía de alta resolución permitió detectar distintas manifestaciones y estadios del HF, sin embargo, el amplio espectro de signos y las consecuencias asociadas representan un trastorno clásico de la medicina prenatal que requiere efectuar estudios en centros altamente especializados y con enfoque interdisciplinario para implementar las modalidades diagnósticas apropiadas que permitan una evaluación mas realista del pronóstico fetal.

Descripción de los casos

Entre Enero 1996 y Agosto 2001 se estudiaron 1200 pacientes embarazadas que fueron referidas a la Unidad de Perinatología de la Universidad de Carabobo para evaluación perinatal, de las cuales se diagnosticaron 8 casos de HF que se describen a continuación:

Inmunológico. Paciente multípara de 26 años de edad, O Rho (-), pareja B Rho (+), con embarazo de 28 semanas, títulos antiRh 1/1024, espectrofotometría del líquido amniótico: zona de alto riesgo de Queenan, zona III de Liley, cordocentesis: Hb. fetal 3 gr. %., Htco. fetal 10%, tipiaje fetal B Rho(+), se realiza transfusión intravascular 40 cm^3 de concentrado globular O Rh(-). Hallazgos ecográficos: ascitis, derrame pleural, edema subcutáneo, edema placentario. Óbito fetal a las 30 semanas (Fig. 1).

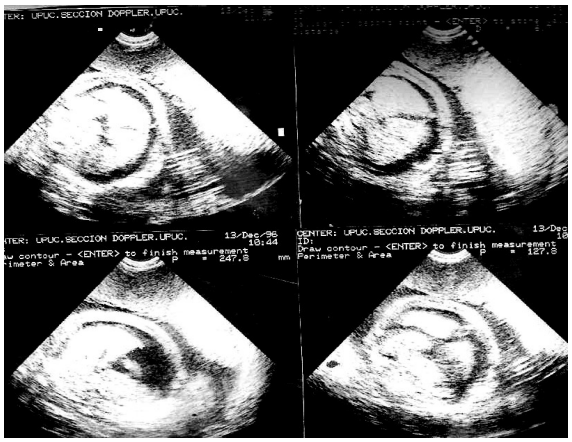

Fig. 1: cortes sagitales del abdomen fetal con ascitis,

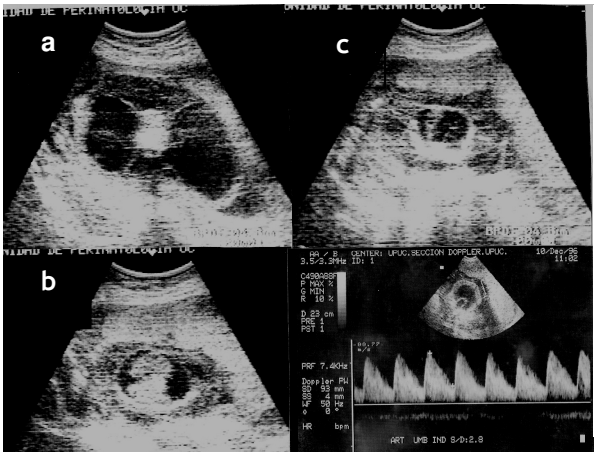

Fig. 2A a, Higroma coli tabicado; b, ascitis; c, derrame pleural; d, doppler de arteria umbilical normal

Higroma quístico. 1) Paciente de 35 años, IV gesta, II para, I aborto con embarazo de 20.4 semanas, FUM: 10/12/96. Hallazgos ecográficos de HF, higroma Coli y oligohidramnios. Doppler de la arteria umbilical normal. Estudio citogenético mediante cordocentesis: monosomía XO (Fig.2 A). 2) Paciente de 29 años, V gesta, II para, II abortos, FUR: 08/02/96, embarazo de 18 semanas y hallazgos ecográficos de HF e higroma Coli. Estudio citogenético mediante amniocentesis: trisomía 21 (Fig. 2-B) y 3) Paciente de 26 años I gesta, embarazo de 16 semanas, signos ecográficos de HF e higroma Coli. FUM: 27/2/96 El estudio citogenético del líquido amniótico mediante amniocentesis reveló monosomía XO (Fig. 2-B).

Fig. 2-B Higroma Coli

Fig. 2-.C Higroma Coli tabicado

I gesta, embarazo de 16 semanas, signos ecográficos de HF e higroma Coli. El estudio citogenético del líquido amniótico mediante amniocentesis reveló monosomía XO (Fig. 2-C).

Taquiarritmia fetal. Paciente de 18 años de edad, FUM: incierta, I gesta con embarazo ultrasonograficamente de 35 semanas, HF, polihidramnios y taquiarritmia fetal. Ecocardiogafía fetal (BD-MM): corazón anatómicamente normal. Se produce parto eutócico a las 37 semanas obteniéndose RN masculino que pesa 3.150 gr. y diagnóstico postnatal por cardiología infantil de taquicardia paroxística supraventricular que ameritó digitalización (Fig.3)

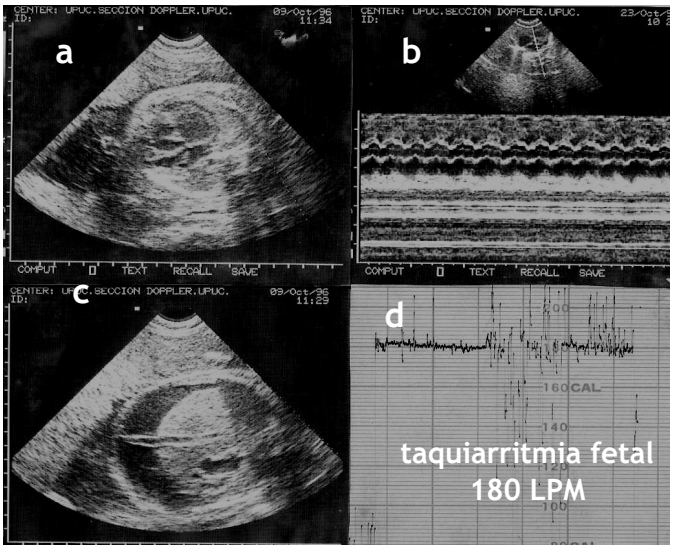

Fig. 3: a, derrame pericárdico; b, taquicardia fetal en MM; c, ascitis; d, test de reactividad fetal (-)

Displasia esquelética. Paciente de 29 años, IV gesta, III para y embarazo de 32 semanas a la que se encontraron los siguientes hallazgos ecográficos: HF, macroglosia, displasia esquelética del tipo enanismo tanatofórico y polihidramnios (Fig. 4).

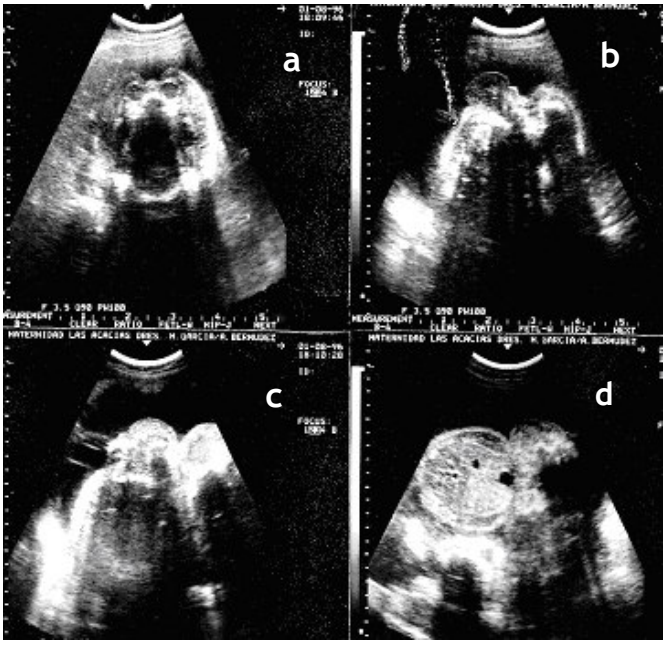

Fig. 4: a, edema subcutáneo en corte axial de cara fetal b, perfil fetal donde se visualiza macroglosia; c y d, extremidades superiores e inferiores fetales acortadas

Idiopático. 1) Paciente de 19 años de edad, III gesta, II para, FUM: incierta, embarazo ecográfico de 20 semanas e HF, estudio citogenético mediante amniocentesis: cariotipo normal 46 XY, ecocardiografía fetal normal, VDRL (-), HIV (-); se decide conducta expectante, las evaluaciones sucesivas no tuvieron cambios. A las 29,3 semanas desaparición del HF y crecimiento fetal en P50. A las 37 semanas inicia trabajo de parto y se obtiene RN normal masculino, producto de parto eutócico, que pesa 2650 g., Apgar 9 puntos. Período neonatal normal (Fig.5-A)

Figura 5-A Cortes transversales de tórax y abdomen fetal apreciándose en a, derrama pleural; b, ascitis; c, ascitis; d,

2) paciente de 16 años de edad I gesta, FUM: 15/02/01, embarazo de 27 semanas + 6 días, HF y oligohidramnios, hallazgos ecográficos: hidrotórax, ascitis, doble contorno pericorporal, edema generalizado, Doppler de la arteria umbilical sin diástole, mortinato a las 30 semanas (Fig.5-B).

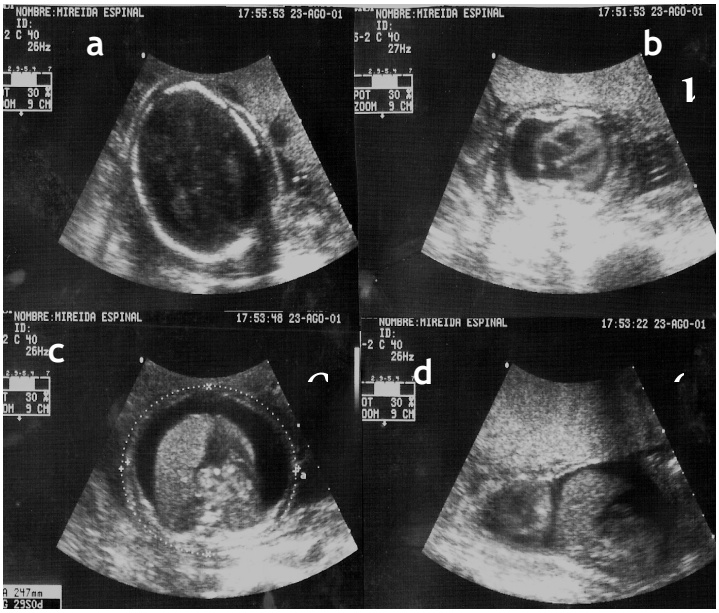

Fig. 5B a, edema craneal; b, derrame pleural;
c, ascitis; d, edema placentario

DISCUSIÓN

En el presente trabajo la incidencia de HF fue de 1/150 embarazo, siendo 88% del tipo no inmunológico (7 de 8), cifras similares a las reportadas en la literatura nacional e internacional (5,14). El único caso inmunológico se explica, por la implementación de políticas de prevención por parte de las autoridades de salud del estado a través del CIMBIOTEC que provee gratuitamente las vacunas de la gamma globulina D para su aplicación profiláctica, la incidencia en la actualidad ha disminuido a un 20% y por ende el HF por esta condición.

El HF no inmune puede presentarse en cualquier momento del embarazo y no existe tratamiento estándar, el manejo se orienta al diagnóstico. En nuestro estudio se observó precozmente el edema nucal asociado a cromosomopatías (37,5 %) que se localiza a nivel del cuello fetal conocido como higroma coli, siendo indispensable el estudio citogenético para establecer cariotipo fetal. En los casos donde la colección líquida predomina en tórax, las publicaciones reportan la resolución del HF tras derivación pleuroamniótica siempre y cuando no

exista contraindicación; así mismo la derivación peritoneoamniótica parece ser de utilidad en los casos de ascitis; en nuestra serie presentamos un caso de HF idiopático con resolución espontánea 9 semanas después de su aparición. También se ha manejado el uso de agentes inotrópicos para mejorar el gasto cardíaco en los casos de HF asociado a patología funcional cardíaca (20), nuestro caso con taquiarritmia fetal y diagnóstico neonatal de taquicardia paroxística supraventricular se manejo con digitalización.

Sin embargo la gran variedad de procesos y patologías que se presentan en forma de hidrops hace difícil la investigación; el mejor abordaje diagnóstico supone tanto la exclusión de aquellas etiologías frecuentes como las investigaciones que se aplican en cada caso. Debido al elevado número de casos asociados a causas genéticas o infecciosas podemos obtener información a través de la historia clínica de la madre, la raza y la edad materna avanzada como factor importante de algunos procesos genéticos o detalles de los abortos previos, así, como información de la consanguinidad; los antecedentes ocupacionales pueden alertar a posibles causas infecciosas, las enfermedades inmunológicas como el lupus eritematoso sistémico o de anemia materna pueden dirigir la investigación en otra dirección; los problemas gestacionales como las hemorragias prenatales o exantemas maternos pueden orientar el diagnóstico, pero sin dejar atrás el estudio ultrasonográfico prenatal exhaustivo de la biometría y anatomía fetal que incluya la ecocardiografía estructural, la valoración de las variables biofísicas fetales, las características de la placenta y el volumen de líquido amniótico, el estudio Doppler de la arteria umbilical, la evaluación de la función cardiaca fetal por eco Doppler color y modo M en los casos de arritmias fetal. Cuando la sospecha es de anomalía cromosómica indudablemente es necesaria la aplicación de los métodos invasivos como la biopsia de las vellosidades coriales, los estudios citogenéticos como la amniocentesis y la cordocentesis para cariotipo fetal o sospecha de infección viral en toda paciente de riesgo y la ayuda de la genética clínica (18-21).

Si bien es cierto que su etiología es multifactorial, el pronóstico de un feto con HF es reservado y su tasa de mortalidad va del 50 al 95% de los casos. El pronóstico sigue siendo malo, especialmente cuando el diagnóstico se establece en la primera mitad del embarazo (2).

Nosotros concluimos que a pesar de que su diagnóstico es fácil incluso desde las primeras etapas del embarazo se hace necesaria su derivación a los centros de atención de cuarto nivel más especializado a fin de realizar los estudios necesarios para la conducción adecuada del cada caso en particular, de manera especial la paciente con antecedentes de HF, a la cual puedan realizársele la detección precoz

de las posibles causas del mismo y los procedimientos tecnológicos y terapéuticos que nos permitan obtener resultados más satisfactorios.

REFERENCIAS:

1. Ballantyne JW. The diseases and deformities of the foetus. Edinburg: Oliver & Boyd; 1892.
2. Jones DC. Non immune fetal hydrops: Diagnosis and obstetrical management. Semin Perinatol 1995; 19: 447-461.
3. Walkinshaw SA. Hydrops fetal no inmune. En: P Twining, JM McHugo, DW Pilling. Anomalías fetales. Diagnóstico ecográfico. 1º ed. Madrid: Marbán Libros; 2002. p. 411-426.
4. Potter EL. Universal edema of fetus unassociated with erythroblastosis. Am J Obstet Gynecol 1943; 46:130-134.
5. Queenan JT, Tomai TP, Ural SH, King JC. Deviation in amniotic fluid optical density ay a wave-length of 450 nm in Rh-immunized pregnancies from 14 to 40 week's gestation: A proposal for clinical management. Am J Obstet Gynecol 1996; 168: 1370-1376.
6. Cohen & Sivit. Ecografía fetal y pediátrica. Ecografía Fetal y Pediátrica. Ascitis y derrame pleural en el hidrops Edición original. Madrid. Marbán Libros 2003. p. 80-82.
7. Hill LM. Non-immune hydrops. Ultrasound Review. Obstet Gynecol 2001; 1: 248-255.
8. Challis DE, Ryan G, Jefferies A. Hydrops fetal. En: Rumack CM, Wilson SR, Charboneau JW. Ecografía Obstétrica y Fetal. Edición original. Madrid: Marbán Libros; 2000. p. 431-450.
9. Levine P, Burnham L, Katain EM, Vogel P. The role of isoimmunization in the pathogenesis of erythroblastosis fetalis. Am J Obstet Gynecol 1941; 42: 925-937.
10. Landsteiner K, Wieiner AS. Agglutinable factor in human blood recognized by immunne sera for Rhessus blood. Proc Soc Exper Biol Med 1940; 43: 223-230.
11. Clarke CA, Donohoe WTA, Mc Connell RB. Further experimental studies in the prevention of Rh-haaemolytic disease. Br Med J 1963; 1: 979-980.
12. Freda VJ, Gorman J, Pollack W. Successful prevention of experimental Rh sensitization in man with an anti-Rh gamma-2-globulin antibody preparation. A preliminary report. Transfusion 1964; 4: 26-29.
13. Parra J, Salamero F. La ecografía en el tratamiento de la isoinmunización Rh. En: A Kurjak, JM Carrera. Ecografía en Medicina Materno-Fetal. Colección de Medicina Materno-Fetal. Barcelona: Mason; 2000. p. 735-741.
14. Torrealba R, Pérez G, Sosa A. Hydrops fetalis: Revisión de 10 años. Ultrasonido en Medicina 1998; 14 Supl 1: 17-19.
15. Sosa-Olavarría A. Ultrasonografía y Clínica Embrio fetal. 2ª ed. Valencia. Venezuela: Editorial Tatum; 2002: p. 527-543.

16. Santolaya J, Alley D, Jaffe R, Warsof SL. Antenatal classification of hydrops fetalis. Obstet Gynecol 1992; 79: 256-259.

17. Tercanli S, Gembruch U, Holzgreve W. Hidropesía fetal no inmune: diagnóstico y manejo. En: Callen P Editor. Ecografía en Obstetricia y Ginecología. 2º ed. Argentina: Editorial Médica Panamericana; 2002. p. 531-554.

18. Castillo RA, Devore LD, Hadi HA, Martin S, Geist P. Non-immune hydrops fetalis. Clinical experience and factors related to poor outcome. Am J Obstet Gynecol 1986; 155: 812-816.

19. Hansmann M, Gembruch U, Bald R. New therapeutic aspects in non immune hydrops fetalis based on four hundred and two prenatally dignosed cases. Fetal Ther 1989; 4:29-36.

20. Soto JC. Silva R. Flutter auricular fetal con Hidrops en embarazo triple. Rev Chil Pediatri 2004; 75: 55-58. También disponible en http://www.ultrasonografía.cl/us64/soto.html. (gratuito)

21. Machin GA. Hydrops revisited: Literature review of 1.414 cases Published in the 1980s. Am J Med Genet 1989; 34: 366-390.